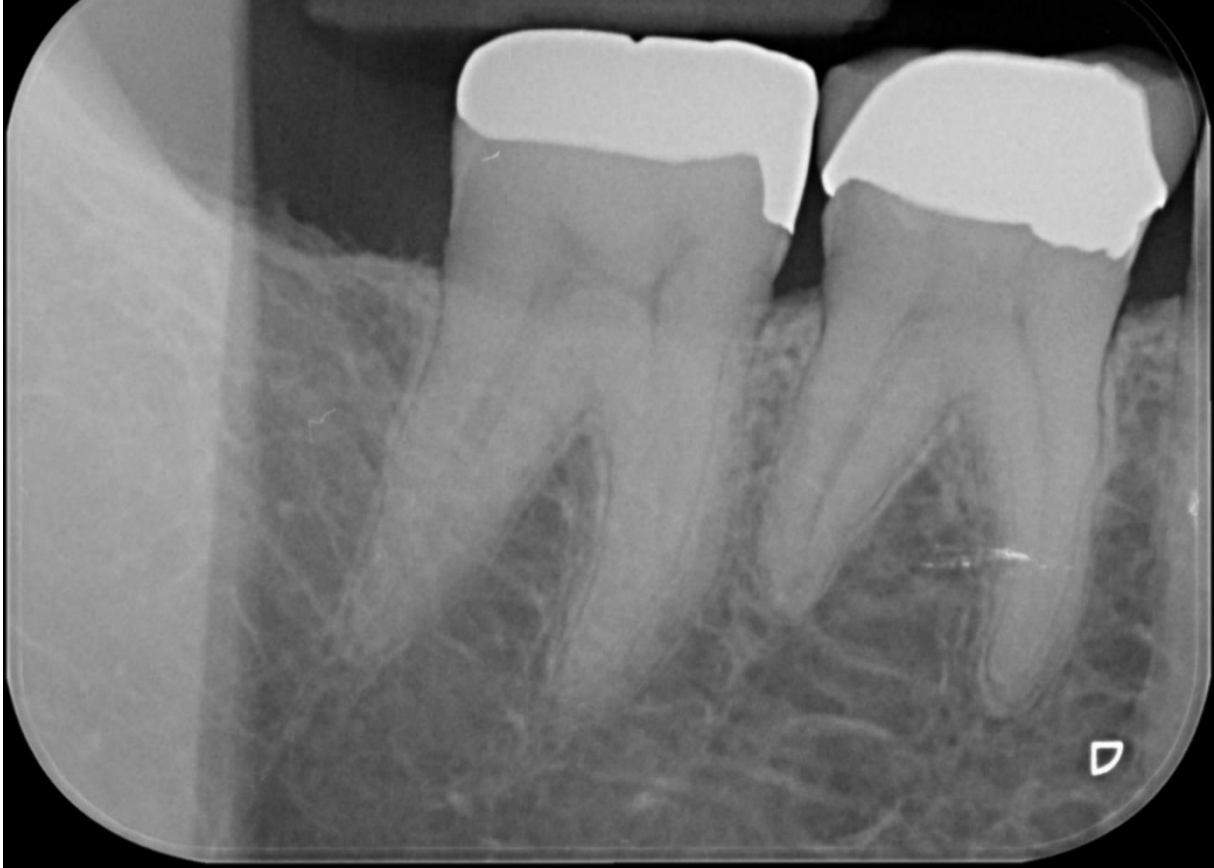


Het Mid-Mesiale Kanaal.

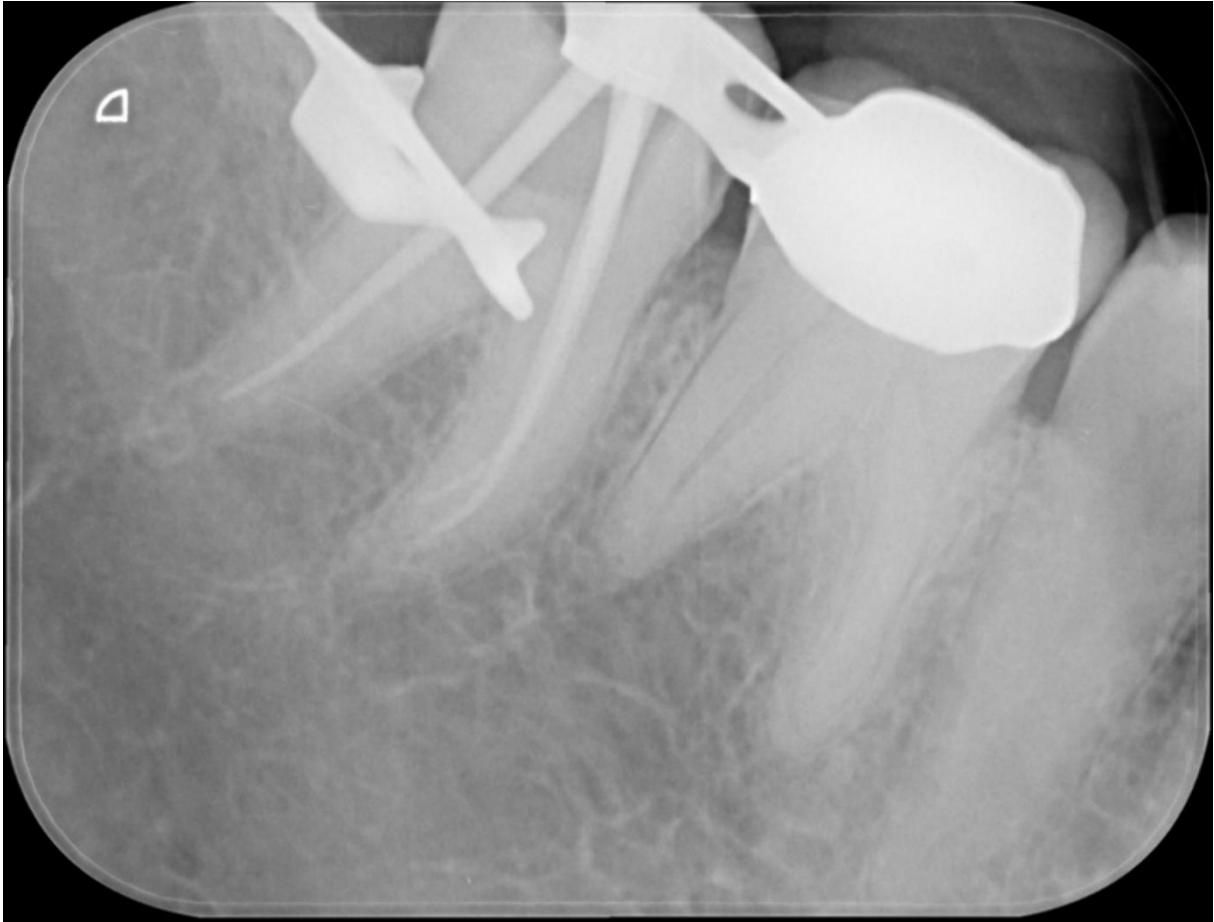Zelden gevonden en nooit naar gezocht is wel van toepassing. Niet alleen op midmesials in de mesiale radix van ondermolaren maar ook extra kanalen in de overige menselijke gebitselementen worden vaak niet gevonden en behandeld. Met alle narigheid voor de patient van dien.

Hier de beinfoto van een 47. Patient ervoer extreme pijn bij koude: acute pulpitis

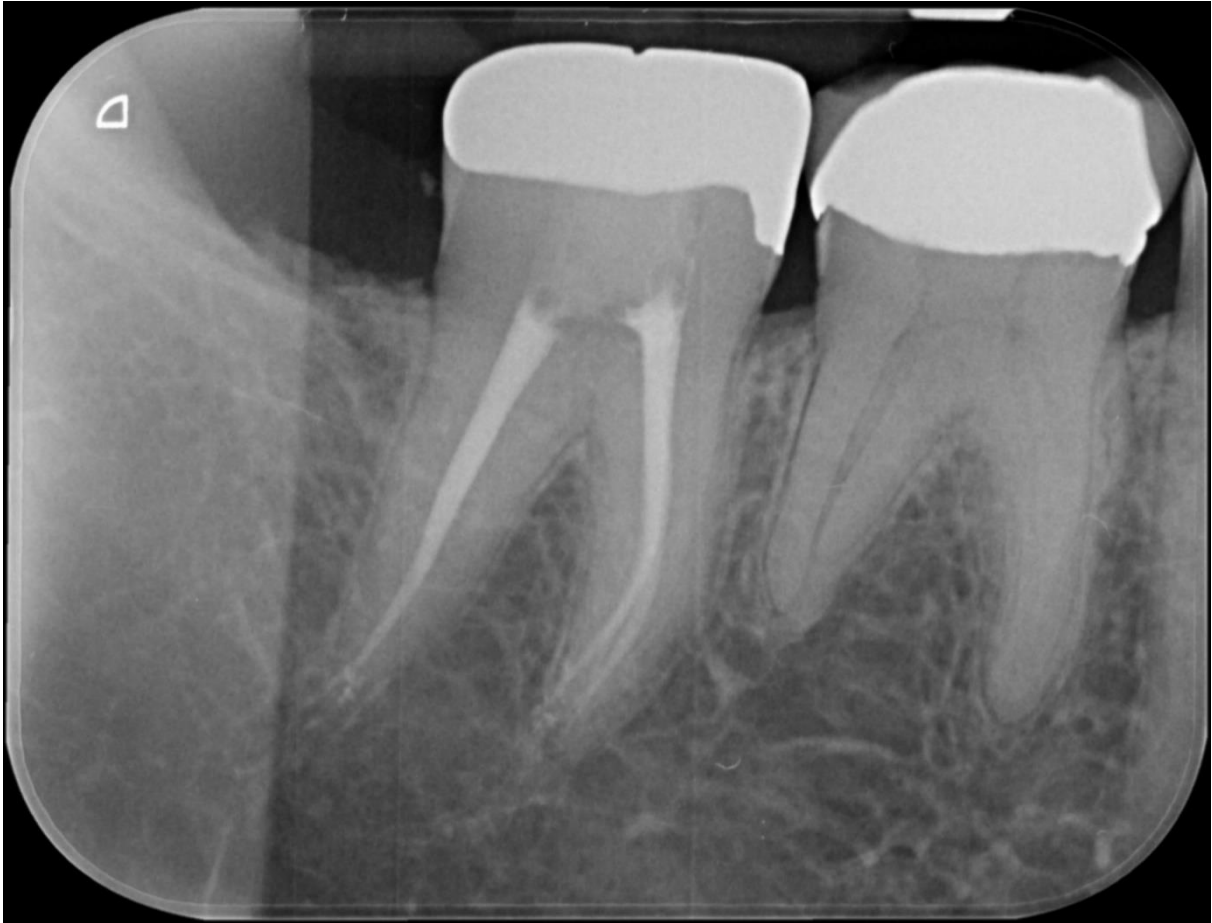

Een opname van de stiftpas, altijd handig als extra zekerheid in de lengtebepaling.

De



De eindfoto's uit 2 richtingen geschoten. Het midmesiale kanaal is mooi te zien. De preparatie is wat slanker Omdat



de raix in het midden ook steeds een insnoering vertoont en er dus risico bestaat op perforeren,

