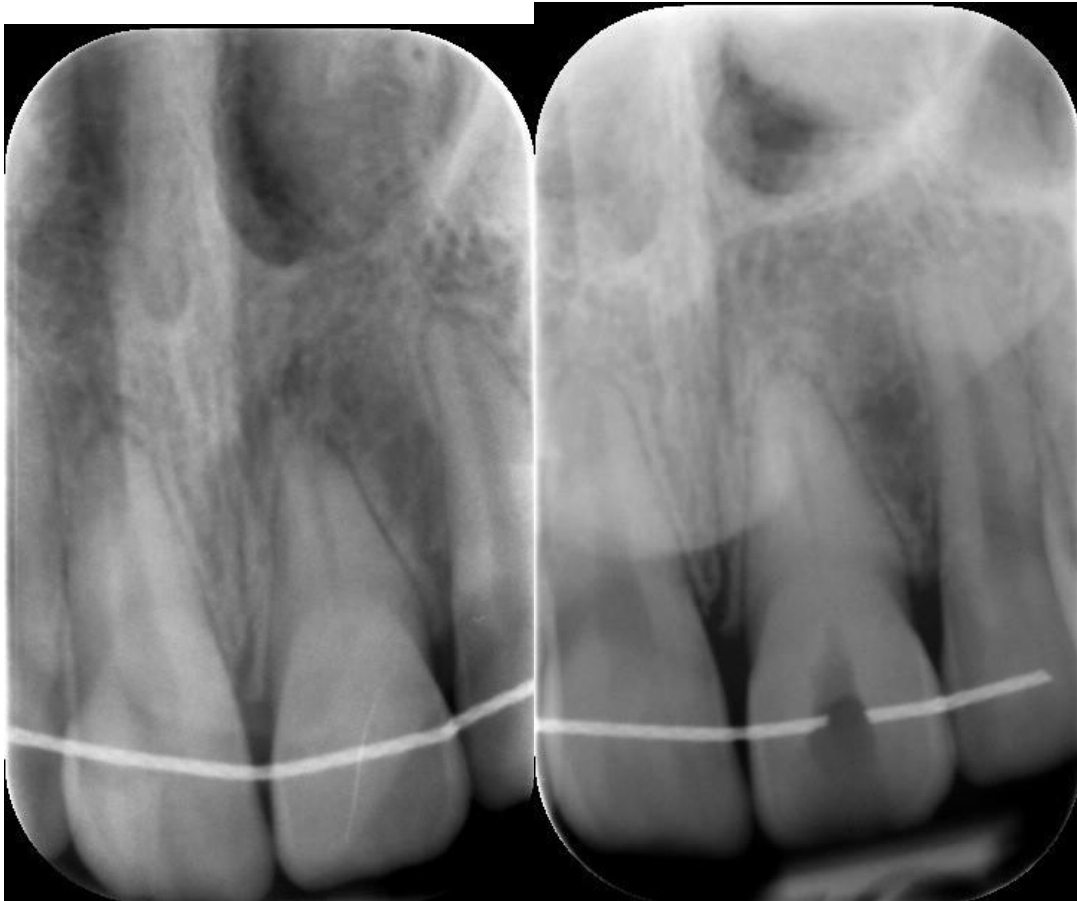


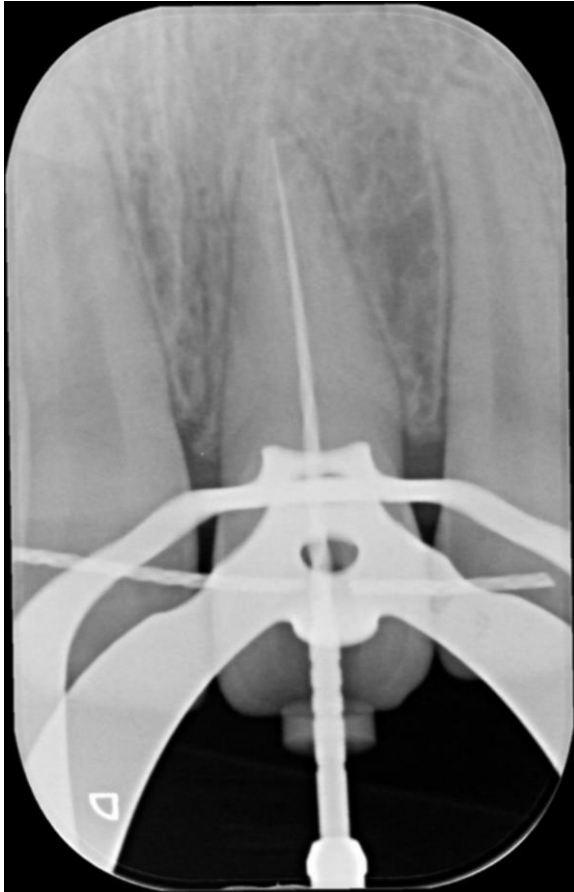
Een ortho/endo probleem?

Enige tijd geleden werd deze jonge patient naar ons verwezen wegens een pijnklacht element 21.

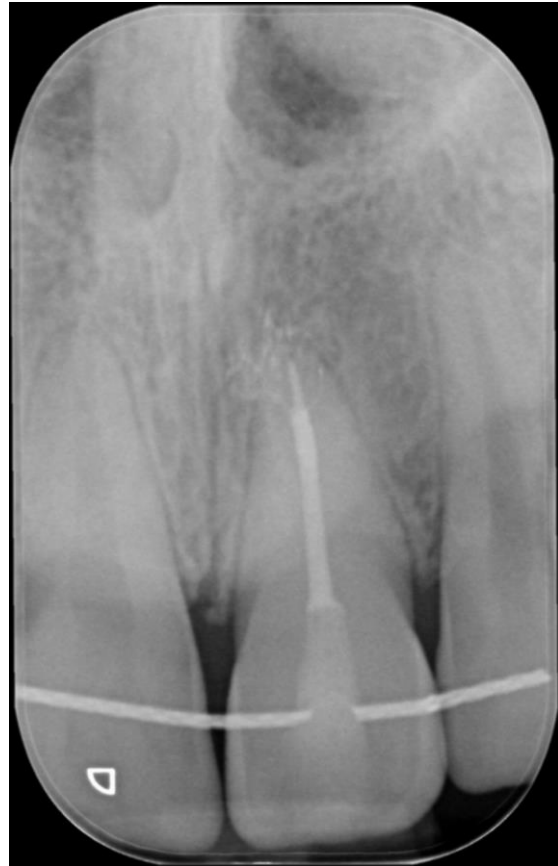De oorzaak kan velerlei zijn. Een ongeval waarbij de toevoer en afvoer vanuit de pulpa wordt afgesloten en de pulpa avitaal wordt, en later necrotisch. Het kan ook dat er net even iets teveel kracht wordt gezet op het element tijdens de ortho behandeling waardoor bloedvaten afscheuren. We zullen het niet weten.



De verwijzer heeft een manmoedige poging gedaan om de endo te doen maar kon de ingang van het kanaal niet vinden. Opmerkelijk is de obliteratie van het incisale 1/3 gedeelte van het kanaal. Het apicale deel heeft weer een normaal breedte-aspect.



Met Rubberdam en de microscoop vinden we de ingang en verwijderen we voorzichtig, zachtjes en handmatig het kanaal tot we een F1 Protaper Gold kwijt kunnen tot op de door de elektronische lengtemeter aangegeven lengte.



De eindfoto laat fraai zien hoe gecompliceerd de Schepper interne dentale anatomie heeft ontworpen. Bijna nooit is er slechts één kanaal met één uitgang maar in de meerderheid van de gevallen zijn er meerdere POE's, Portals of Exit. Een term van de mijns inziens zeer onvolprezen professor Herbert Schilder.